

Biopsia de próstata, acceso transperineal bajo anestesia local*

Prostate Biopsy, Transperineal Access under Local Anesthesia

Dania Carreño¹ Andres Gomez² Carlos Torres³ Luis Fernando Solano⁴

¹Facultad de Medicina y Ciencias de la Salud, Universidad Militar Nueva Granada Bogotá, Colombia

²Urólogo, Hospital Manuela Beltrán

³Urólogo Graduado, Hospital Manuela Beltrán

⁴Médico General, Unidad de Cuidados Intensivos Adultos, Fundación Hospital San Carlos

Dirección para correspondencia Dania Carreño, Residente, Facultad de Medicina y Ciencias de la Salud, Universidad Militar Nueva Granada, Calle 52 # 19-41, apto 202, Bogotá, Cundinamarca, Colombia (e-mail: cb.dania@gmail.com).

Urol Colomb 2021;30(4):e265–e270.

Resumen

Objetivo La biopsia de próstata es una ayuda esencial en el diagnóstico de cáncer, siendo el método más utilizado la biopsia transrectal guiada por ultrasonido (TRUS), con una tasa diagnóstica entre el 37% y el 45%, aunque no exenta de complicaciones como infecciones, dolor o sangrado.

El enfoque alternativo y seguro a las biopsias TRUS se encuentra en la biopsia transperineal (BTP), realizada comúnmente bajo anestesia regional o general.

El objetivo de este estudio fue determinar la efectividad de la BTP bajo anestesia local y guía ultrasonográfica transrectal, con el impacto sobre la sensibilidad del estudio y la tasa de readmisión hospitalaria por infección.

Métodos Estudio de cohorte retrospectiva en el que se evaluaron 83 pacientes sometidos a BTP con anestesia local y guía ultrasonográfica transrectal de enero de 2017 a agosto de 2018 en una ciudad intermedia de Colombia. La muestra incluyó todos los hombres mayores de 18 años con datos de historia clínica disponibles para su análisis, así como los reportes histopatológicos de las biopsias. Se excluyeron casos de rebiopsia o con datos insuficientes.

El análisis de datos nominales se realizó mediante la prueba de chi cuadrado, y el de los datos numéricos, con las pruebas *t* de Student o de Mann-Whitney.

Resultados Un total de 83 pacientes, con media de edad de 65 ± 7.9 años fueron sometidos al análisis del estudio histopatológico. Se excluyeron nueve pacientes que no tenían información disponible en el registro clínico sistematizado, ni en historia clínica de formato físico. Se encontró una proporción de positividad y diagnóstico de cáncer de prostata en el 39.7% (33) de los pacientes, distribuidos así: grado de grupo 1

Palabras Clave

- ▶ biopsia de próstata
- ▶ complicaciones infecciosas tras biopsia de próstata
- ▶ biopsia de próstata transperineal

* Estudio desarrollado en el E.S.E Hospital Regional Manuela Beltrán, Socorro, Santander, Colombia.

recibido
29 de junio de 2020
aceptado
22 de diciembre de 2020

DOI <https://doi.org/10.1055/s-0041-1740375>.
ISSN 0120-789X.
e ISSN 2027-0119.

© 2021. Sociedad Colombiana de Urología. All rights reserved.
This is an open access article published by Thieme under the terms of the Creative Commons Attribution-NonDerivative-NonCommercial-License, permitting copying and reproduction so long as the original work is given appropriate credit. Contents may not be used for commercial purposes, or adapted, remixed, transformed or built upon. (<https://creativecommons.org/licenses/by-nc-nd/4.0/>)
Thieme Revinter Publicações Ltda., Rua do Matoso 170, Rio de Janeiro, RJ, CEP 20270-135, Brazil

(69.7%; 23); grado de grupo 2) 15.2%; 5); grados de grupos 3 y 4 (3% cada uno de ellos; 2); y grado de grupo 5 (9%; 3). En total, 60% (50) fueron negativos para malignidad y, de estos el 54% (27) tuvo hiperplasia. El antibiótico profiláctico indicado en el 96.7% (80) de los casos fue una cefalosporina de primera generación, administrada en el 15% (12) por vía parenteral preoperatoria. En esta serie de casos, no se documentaron ingresos hospitalarios asociados a infección después del procedimiento.

Conclusiones La biopsia de próstata por vía transperineal es una técnica con rendimiento diagnóstico similar al del abordaje transrectal: es segura, rápida, de fácil acceso, con bajo costo y, sobre todo, con un riesgo insignificante de infección y sepsis. Sus beneficios son altamente representativos en un sistema de salud como el de nuestro país, y la BTP facilita el acceso de la población vulnerable del área rural y de ciudades intermedias, en las que no se dispone de un urólogo experto.

Abstract

Objective Prostate biopsy is an essential aid in cancer diagnosis, and the most widely-used method is known as transrectal ultrasound-guided (TRUS) biopsy, with a diagnostic rate ranging from 37% to 45%; however, it is not free of complications such as infections, pain, or bleeding.

The alternative and safe approach lies in the transperineal biopsy (TPB), commonly performed under regional or general anesthesia.

The objective of the present study was to determine the effectiveness of TPB under local anesthesia and transrectal ultrasound guidance, with the impact of the sensitivity of the study and the rate of hospital readmission due to infection.

Methods Retrospective cohort study in which 83 patients underwent TPB with local anesthesia and transrectal ultrasound guidance from January 2017 and August 2018 in an intermediate city in Colombia. The sample included all male subjects older than 18 years of age with medical history data available for analysis, as well as the histopathological reports of the biopsies. Cases of rebiopsy or with insufficient data were excluded.

The analysis of the nominal data was performed using the chi-squared test, and that of the numerical data, with the Student *t* or the Mann-Whitney test.

Results A total of 83 patients with an average age was of 65 ± 7.9 years, had their histopathological studies analyzed. We excluded nine patients who did not have information available in the systematized clinical registry nor in the medical history in physical format. Positivity and a diagnosis of prostate cancer was found in 39.7% (33) of the patients, who were distributed like this: grade group 1 (69.7%; 23); grade group 2 (15.2%; 5); grade groups 3 and 4 (each with 3%; 2); and grade group 5 (9%; 3). In total, 60% (50) were negative for malignancy, and, of these, 54% (27) had glandulostromal hyperplasia. The indicated prophylactic antibiotic in 96.7% (80) of the cases was a first generation cephalosporin and, in 15% (12) of the cases it was administered through a preoperative parenteral route. Hospital admissions after the procedure associated with infection were not documented in the present series of cases.

Conclusions Transperineal prostate biopsy is a technique with diagnostic performance similar to that of the transrectal approach: it is safe, fast, easy to access, has a low cost and, above all, presents a minimum risk of infection and sepsis. Its benefits are highly representative in a health system like that of our country, and TPB facilitates the access of the vulnerable population of the rural area and of intermediate cities in which there is no availability of an expert urologist.

Keywords

- prostate biopsy
- infectious complications following prostate biopsy
- transperineal prostate biopsy

Introducción

La biopsia es esencial en el diagnóstico de cáncer de próstata; por lo tanto, es un procedimiento común realizado por los urólogos. El enfoque más frecuente se basa en biopsias por vía transrectal con guía de imagen ultrasonográfica, siendo el método de elección, dada su facilidad de abordaje, bajo anestesia local. Más de 1 millón de procedimientos son realizados por año en Europa y los Estados Unidos, y sus principales indicaciones son la elevación del antígeno prostático específico (APE) y un tacto rectal anormal. La biopsia transrectal es bien tolerada por los pacientes, pero no deja de estar exenta de complicaciones como infecciones, dolor, o sangrado.¹⁻³

A pesar que se ofrece preparación intestinal y antibióticos profilácticos, no hay estándares de cuidado bien definidos, y, en este tipo de abordaje, se observa una mayor incidencia de infecciones y resistencia bacteriana a los antibióticos.^{4,5} La literatura de la práctica urológica describe el advenimiento del abordaje transperineal con mapeo por resonancia, así como biopsias por fusión, con un incremento en la detección de cáncer clínicamente significativo por encima del 80% de los casos; sin embargo, las indicaciones y los costos que este tipo de estudios acarrea derivan en una población específica.⁶

El enfoque alternativo se encuentra en el acceso transperineal, que ha incrementado de popularidad desde que la Asociación Europea de Urología (European Association of Urology, EAU, en inglés), en el 2015, recomendó en sus guías de cáncer de próstata con GRADO B (nivel de evidencia 2a, grado de recomendación B de la Asociación Europea de Urología). Se describe en la literatura el abordaje comúnmente bajo anestesia general, pero, en esta revisión, se realizaron todos los procedimientos bajo anestesia local, sin reducir la sensibilidad de la prueba. El objetivo de este estudio fue determinar la efectividad de la biopsia transperineal bajo anestesia local y guía ultrasonográfica transrectal, con el impacto sobre la sensibilidad del estudio y la tasa de readmisión hospitalaria por infección.

Métodos

Este es un estudio de cohorte retrospectiva que incluyó a todos los hombres mayores de 18 años, sometidos a biopsia transperineal de próstata bajo anestesia local entre enero de 2017 y agosto de 2018 en el municipio del Socorro, Santander, Colombia, que contaban con registro de historia clínica del procedimiento y proceso de atención. Se evaluaron 83 casos, se determinó la muestra por conveniencia, y se excluyeron los casos en los que no se obtuvo el reporte histopatológico de la biopsia, o pacientes con datos insuficientes para el análisis, y todos los casos de rebiopsia. El trabajo fue aprobado por el Comité de Ética de la institución de salud para la divulgación de datos en el acta no. 08, de 2020.

Técnica de la biopsia

En sala de procedimientos menores, con todos los casos con diligenciamiento de consentimiento informado, y bajo

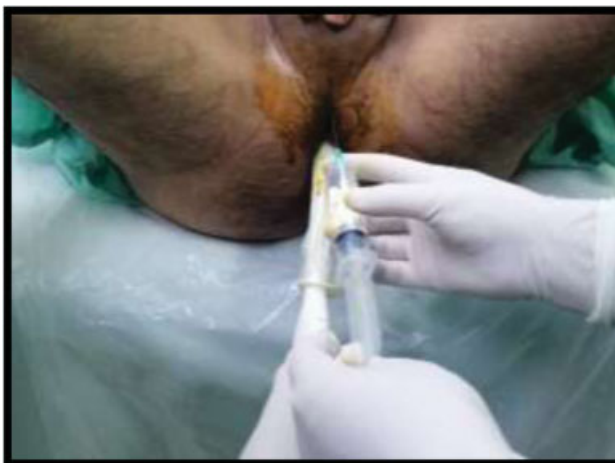


Fig. 1 Punción perineal con anestésico, en posición de litotomía.

monitoria continua de tensión arterial, frecuencia cardíaca y saturación de oxígeno, se coloca el paciente en posición de litotomía (→ **Figura 1**), se realiza asepsia perineal con solución de yodopovidona, y se infiltra la piel de periné y los tejidos profundos con lidocaína 2% sin epinefrina. Después, se procede a introducir un transductor de 7Hz por vía transrectal, que permite localizar la distribución anatómica prostática para realizar un bloqueo periprostatico (→ **Figura 2**), tomando un promedio de 12 muestras del lóbulo izquierdo y derecho, de regiones posterior, media y anterior. Es importante resaltar que no se utilizó gradilla para guiar las punciones.

Análisis de datos

Se analizaron las variables demográficas y clínicas de los pacientes, se determinó la proporción de biopsias positivas

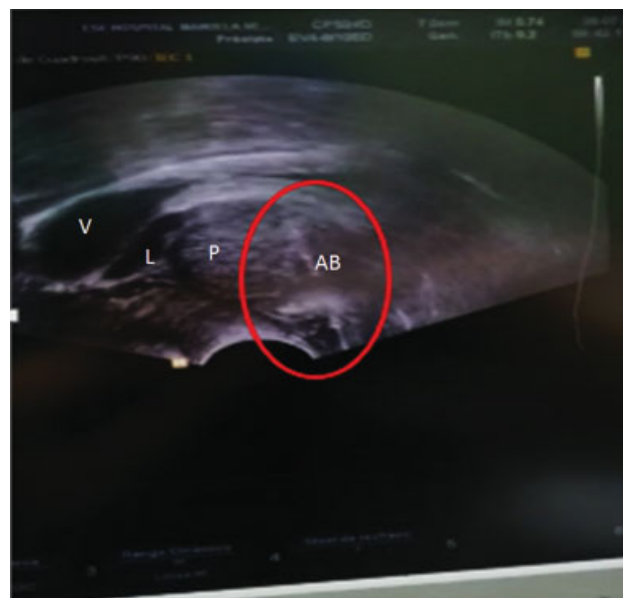

Fig. 2 Vista sagital por ultrasonido de próstata. Abreviaturas: V, vejiga; P, próstata; AB, aguja de biopsia; L, espacio generado por infiltración de lidocaína.

para cáncer de próstata y, como desenlace, la tasa de infecciones y complicaciones. Los datos fueron analizados según la naturaleza de las variables; así, para los datos nominales, se evaluaron proporciones, frecuencias y porcentajes y, para los datos numéricos, se usaron medidas de tendencia central y de dispersión según la distribución de los datos. La comparación de los datos nominales se realizó mediante la prueba de chi cuadrado y la de los datos numéricos con la prueba *t* de Student o test de Mann-Whitney, según correspondiera.

Resultados

Se analizaron 83 pacientes (► **Tabla 1**), con media de edad de $65 \pm 7,9$ años; para el análisis del estudio histopatológico, se excluyeron 9 pacientes que no tenían información disponible en el registro clínico sistematizado, ni en historia clínica en formato físico. Se encontró una proporción de positividad y diagnóstico de cáncer de próstata en el 39,7% (33) de los pacientes, distribuidos así: grado de grupo 1 (69,7%; 23); grado de grupo 2 (15,2%; 5); grados de grupos 3 y 4 (3% cada uno; 2); y grado de grupo 5 (9%; 3). En total, 60% (50) fueron negativos para malignidad, y, de estos, el 54% (27) tuvo hiperplasia glanduloestromal. El 88% (73) de los pacientes analizados tenía niveles de APE > 4 ng/mL, y se encontró una asociación estadísticamente significativa entre los niveles de APE y los hallazgos positivos en la biopsia (► **Tabla 2**), así como también en una proporción más alta de reingreso en los pacientes con biopsia positiva. El 7,2% (6) de la población analizada no contaba con registro de niveles de APE. El 76% (63) de los pacientes tuvo un número ≥ 12 cilindros, y el 2,4% (2) de los casos no tenían datos conocidos.

El 70% (58) de los pacientes pertenecía al régimen subsidiado, el 16,8% (14), al régimen contributivo; el 7,2% (6) fueron atendidos de forma particular, y el 6% (5), en el régimen especial. La mayor parte de la población (70%), fue derivada de las provincias de Mares, Velez y Guanentina; el 30% (25) restante correspondió a población atendida en Socorro, Santander.

El antibiótico profiláctico indicado en el 96,7% (80) de los casos fue una cefalosporina de primera generación, administrada en el 15% (12) de los casos por vía parenteral preoperatoria. Se usaron ceftriaxona, cefuroxima y fosfomicina según la tipificación o el riesgo (1,2% cada una). El 8,4% (7) de los pacientes requirió un reingreso hospitalario, de los cuales 2 fueron por retención urinaria, 1, por hematuria, y 2, por hematuria + retención urinaria; de los otros 2 casos, 1 reingresa por mareo el mismo día del procedimiento, y se da egreso en menos de 6 horas, y el segundo caso, reconsulta al cuarto día por un evento cerebrovascular no relacionado con el procedimiento. En esta serie de casos, no se documentaron ingresos hospitalarios asociados a infección después del procedimiento.

Discusión

En la revisión sistemática y búsqueda de metaanálisis randomizados caso-control, encontramos estudios

Tabla 1 Característica poblacional

| Variable | Global (n = 83) |
|--|-----------------|
| Media | |
| Edad (años) | $65 \pm 7,9$ |
| Frecuencias | |
| Histología | |
| Negativa para malignidad | 27,7% |
| Hiperplasia glanduloestromal | 32,5% |
| Adenocarcinoma | 39,7% |
| Grado de grupo de Gleason | |
| 1 | 69,7% |
| 2 | 15,2% |
| 3 | 3% |
| 4 | 3% |
| 5 | 9% |
| Complicaciones | |
| Retención urinaria | 2,4% |
| Hematuria | 1,2% |
| Hematuria y retención urinaria | 2,4% |
| Infección urinaria o del tracto genitourinario | 0 |
| Sepsis | 0 |
| Mareo | 1,2% |
| Antígeno prostático específico (ng/mL) | |
| < 4 | 3,6%(3) |
| 4–10 | 35% (29) |
| 10–20 | 27,7% (23) |
| > 20 | 26,5% (22) |
| Sin información | 7,2%(6) |
| Régimen de seguridad | |
| Subsidiado | 70,0% |
| Contributivo | 16,8% |
| Especial | 6,0% |
| Particular | 7,2% |
| Antibiótico profiláctico | |
| Cefalexina | 81,9% (68) |
| Cefalotina | 9,6% (8) |
| Cefazolina | 4,8% (4) |
| Cefuroxime | 1,2% (1) |
| Ceftriaxona | 1,2% (1) |
| Fosfomicina | 1,2% (1) |

comparativos de biopsia transrectal de próstata con biopsia transperineal; En 2012, Shen et al.¹³ encontraron equivalencia en la tasa de detección de cáncer cuando compararon biopsias por sextantes y por saturación.¹³ Incluso hay estudios^{4,5,16} con reportes de superioridad diagnóstica de la biopsia

Tabla 2 Asociación de niveles de antígeno prostático específico y diagnóstico de cáncer de próstata

| Cáncer | Niveles de antígeno prostático específico (ng/mL) | | | Total |
|--------------|---|----------|-----------|-------|
| | < 4 | 4 a 10 | > 10 | |
| No | 3 | 23(44,4) | 20 (59,2) | 46 |
| Sí | 0 | 6 (55,5) | 25 (40,7) | 31 |
| Total | 2 | 29 | 45 | 77 |

Nota: $p = 0,006$.

transperineal sobre la transrectal para detección de tumores anteriores, con un riesgo relativo (RR) de 0,94, intervalo de confianza del 95% (IC95%) de 0,81–1,10, descrito en la literatura,¹ lo que mostrando ausencia de diferencias estadísticamente significativas entre la biopsia transperineal y transrectal en el enfoque de exactitud diagnóstica. En nuestra serie, la efectividad encontrada corresponde al 39%, con una distribución del 89,2% (74) de la población con APE > 4 ng/mL, así como la asociación estadísticamente significativa de reingreso en este tipo de pacientes.

La tasa de infección en la biopsia transrectal de próstata se encuentra en incremento, lo que refleja un aumento de la prevalencia de enterobacterias multidrogaresistentes, como *Escherichia coli* y *Bacteroides*; encontramos descrito² que la tasa de readmisión hospitalaria, en los primeros 30 días del procedimiento, ha incrementado del 1%, en 1996, a 4,1%, en 2005 ($p < 0,0001$), así como la tasa de complicaciones serias con requerimiento de admisión hospitalaria, con un rango de 0,5% a 6,9%, lo que muestra su progresión de forma lenta a lo largo del tiempo.

Con la importante prevalencia de bacterias multirresistentes en la flora rectal, hay una preocupación creciente con el riesgo de sepsis después de biopsias transrectales; es por tal motivo que la biopsia transperineal de próstata es una alternativa.^{1,3,7} Datos informados en archivos de salud pública en Inglaterra⁴ establecen un 5% de infecciones del tracto urinario derivadas de la biopsia transrectal, y, de estas, admisiones hospitalarias hasta el 10% por sepsis. Nam et al.² reportan un incremento del 0,6% al 3,6% de la tasa de readmisión hospitalaria por infección en 10 años de evolución, en relación a cultivos positivos para *E. coli* resistentes a las quinolonas.^{4,8,9} En la literatura, se describen patrones de resistencia a las quinolonas de hasta 32,7%, documentados por estudios de hisopado transrectal en las series evaluadas.^{10,11} Por lo tanto, la biopsia transperineal se convierte en un abordaje más seguro, menos costoso, con tasa de efectividad similar a la de la biopsia transrectal. El uso rutinario de quinolonas para profilaxis en biopsia transrectal de próstata está siendo menos efectivo, y puede acelerar el desarrollo de la resistencia antibiótica.⁴

Sólo se encuentran 3 estudios de más de 500 pacientes que analizan las complicaciones relacionadas con biopsia transperineal, y 2 de estos son de naturaleza retrospectiva. Sin embargo, en los tres estudios no se reportó admisión por complicación secundaria a sepsis; por ello, se exalta el estudio prospectivo realizado por Pepsdjonovic et al.¹² en Melbourne, con una cohorte de 577 pacientes durante los

años 2013 y 2016 con el uso de sólo 1 dosis de cefazolina como profilaxis, con tasa de 0 casos de readmisión por complicación infecciosa después de biopsia transperineal de próstata. Por complicación infecciosa después de la biopsia transperineal, partiendo de la teoría de cubrir solo germen de piel, teniendo en las cefalosporinas de primera generación una opción superior de selección antibiótica cuando se compara con las fluoroquinolonas, permite una reducción del desarrollo de resistencia bacteriana.

Respecto a las otras complicaciones esperables al procedimiento, el reporte de tasas de retención urinaria en biopsia transperineal es similar al de la biopsia transrectal; en series extensas de biopsia transperineal, los autores¹¹ reportan tasas de 6,7% de 3 mil pacientes; en nuestra serie de casos, se observó una tasa de reingreso global del 8,4% (7), en la que se incluyen retención urinaria y hematuria. Xiang et al.¹ establecen, como factor protector, la biopsia transperineal para sangrado rectal (RR = 0,02; IC95%: 0,01–0,06) y fiebre (RR = 0,26; IC95%: 0,14–0,28); sin embargo, enfatizan sobre el incremento del dolor (RR = 1,83; IC95%: 1,27–2,65),¹³ condición clínica valorada en nuestra serie de casos con escala visual análoga del dolor, en la que menos del 10% (6) se encontró en un rango superior a 3. lo que es acorde a la recomendación literaria^{7,14,15,18} de uso local de anestésico sobre el periné, con una alta tolerabilidad y sin interrupción del procedimiento en ninguno de los casos. Al contrario de otras series reportadas,¹⁷ es un procedimiento corto, generalmente de menos de veinte minutos, dada la ausencia de necesidad de uso de gradilla y, por ende, sin sedoanalgesia, lo que muestra beneficios en costoefectividad al no requerir ser realizado en salas de cirugía, ni la asistencia por anestesiólogo, con la reducción subsecuente de complicaciones derivadas de los anestésicos de uso parenteral. En su trabajo prospectivo, Salagierski et al.¹⁹ presentan el enfoque transperineal con gradilla y anestésico general en rebiopsia por fusión cognitiva, sin un porcentaje superior de detección de cáncer con respecto a nuestra serie o los reportados de forma global. Es importante resaltar los sesgos de información al ser un estudio retrospectivo, así como una baja muestra, lo que la limita la extrapolación de la población.

Conclusiones

La biopsia de próstata por vía transperineal es una técnica con rendimiento diagnóstico similar al del abordaje transrectal: es segura, rápida, de fácil acceso, con bajo costo, y, sobre todo, con

un riesgo insignificante de infección y sepsis. Sus beneficios son altamente representativos en un sistema de salud como el de nuestro país, así como facilita el acceso de la población vulnerable del área rural y de ciudades intermedias en las que no se dispone de un urólogo experto.

Conflicto de intereses

Los autores no tienen conflicto de intereses que declarar.

Referencias

- Xiang J, Yan H, Li J, Wang X, Chen H, Zheng X. Transperineal versus transrectal prostate biopsy in the diagnosis of prostate cancer: a systematic review and meta-analysis. *World J Surg Oncol* 2019;17(01):31. Doi: 10.1186/s12957-019-1573-0
- Nam RK, Saskin R, Lee Y, et al. Increasing hospital admission rates for urological complications after transrectal ultrasound guided prostate biopsy. *J Urol* 2013;189(1, Suppl):S12-S17, discussion S17-S18. Doi: 10.1016/j.juro.2012.11.015
- Ong WL, Weerakoon M, Huang S, et al. Transperineal biopsy prostate cancer detection in first biopsy and repeat biopsy after negative transrectal ultrasound-guided biopsy: the Victorian Transperineal Biopsy Collaboration experience. *BJU Int* 2015; 116(04):568-576. Doi: 10.1111/bju.13031
- Grummet JP, Weerakoon M, Huang S, et al. Sepsis and 'superbugs': should we favour the transperineal over the transrectal approach for prostate biopsy? *BJU Int* 2014; 114(03):384-388. Doi: 10.1111/bju.12536
- Nafie S, Mellon JK, Dormer JP, Khan MA. The role of transperineal template prostate biopsies in prostate cancer diagnosis in biopsy naïve men with PSA less than 20ng/ml(-1.). *Prostate Cancer Prostatic Dis* 2014;17(02):170-173. Doi: 10.1038/pcan.2014.4
- Raaijmakers R, Kirkels WJ, Roobol MJ, Wildhagen MF, Schrder FH. Complication rates and risk factors of 5802 transrectal ultrasound-guided sextant biopsies of the prostate within a population-based screening program. *Urology* 2002;60(05): 826-830. Doi: 10.1016/s0090-4295(02)01958-1
- Thurtle D, Starling L, Leonard K, Stone T, Gnanapragasam VJ. Improving the safety and tolerability of local anaesthetic outpatient transperineal prostate biopsies: A pilot study of the CAMbridge PROstate Biopsy (CAMPROBE) method. *J Clin Urol* 2018;11(03):192-199. Doi: 10.1177/2051415818762683
- Namekawa T, Fukasawa S, Komaru A, et al. Prospective evaluation of the safety of transrectal ultrasound-guided transperineal prostate biopsy based on adverse events. *Int J Clin Oncol* 2015; 20(06):1185-1191. Doi: 10.1007/s10147-015-0831-6
- Pepe P, Aragona F. Morbidity after transperineal prostate biopsy in 3000 patients undergoing 12 vs 18 vs more than 24 needle cores. *Urology* 2013;81(06):1142-1146. Doi: 10.1016/j.urology.2013.02.019
- Zaytoun OM, Vargo EH, Rajan R, Berglund R, Gordon S, Jones JS. Emergence of fluoroquinolone-resistant *Escherichia coli* as cause of postprostate biopsy infection: implications for prophylaxis and treatment. *Urology* 2011;77(05):1035-1041. Doi: 10.1016/j.urology.2010.12.067
- Skouteris VM, Crawford ED, Mouraviev V, et al. Transrectal Ultrasound-guided Versus Transperineal Mapping Prostate Biopsy: Complication Comparison. *Rev Urol* 2018;20(01): 19-25. Doi: 10.3909/riu0785
- Pepdjonovic L, Tan GH, Huang S, et al. Zero hospital admissions for infection after 577 transperineal prostate biopsies using single-dose cephazolin prophylaxis. *World J Urol* 2017;35(08): 1199-1203. Doi: 10.1007/s00345-016-1985-1
- Shen P, Zhu Y, Wei W, Li Y, Yang J, Li Y, et al. The results of transperineal versus transrectal prostate biopsy: a systematic review and meta-analysis. *Asian J Androl* 2012 Mar;14(02): 310-315
- Kaufmann S, Russo GI, Thaiss W, et al. Cognitive versus Software-Assisted Registration: Development of a New Nomogram Predicting Prostate Cancer at MRI-Targeted Biopsies. *Clin Genitourin Cancer* 2018;16(04):e953-e960. Doi: 10.1016/j.clgc.2018.03.013
- Chang DTS, Challacombe B, Lawrentschuk N. Transperineal biopsy of the prostate—is this the future? *Nat Rev Urol* 2013;10(12): 690-702. Doi: 10.1038/nrurol.2013.195
- Lopera Toro AR, Correa Ochoa JJ, Martínez González CH, Velez Hoyos A, Riveros Angel M. Revisión de biopsias de próstata en un centro de nivel iv de complejidad: ¿realmente hay diferencias? *Urología Colombiana*. 2016;25(03):214-218
- Bass EJ, Donaldson IA, Freeman A, et al. Magnetic resonance imaging targeted transperineal prostate biopsy: a local anaesthetic approach. *Prostate Cancer Prostatic Dis* 2017;20(03):311-317. Doi: 10.1038/pcan.2017.13
- Marra G, Marquis A, Tappero S, et al. Transperineal Free-hand mpMRI Fusion-targeted Biopsies Under Local Anesthesia: Technique and Feasibility From a Single-center Prospective Study. *Urology* 2020;140:122-131
- Salagierski M, Kania P, Wierzchołowski W, Poźniak-Balicka R. The role of a template-assisted cognitive transperineal prostate biopsy technique in patients with benign transrectal prostate biopsies: a preliminary experience. *Cent European J Urol* 2019;72(01):15-18. Doi: 10.5173/cej.2018.1840