

Caso clínico 2. ¿Cuál sería su enfoque terapéutico?

Clinical Case 2. What would be your therapeutic approach?

Jaime Andrés Cajigas¹

¹ Clínica de Marly, Bogotá, Colombia

Urol Colomb 2019;28:320.

Address for correspondence Jaime Andrés Cajigas, Especialista en Urología, Clínica de Marly, Bogotá, Colombia (e-mail: Platajajigas@hotmail.com).

Resumen

Paciente de 46 años, sexo femenino, con dolor abdominal, se encuentra el siguiente hallazgo.

Palabras-clave

- ▶ frecuencia cardiaca
- ▶ presión arterial

Abstract

46 years old female patient with abdominal pain, present some findings.

Keywords

- ▶ heart frequency
- ▶ arterial blood pressure

La paciente con frecuencia cardiaca de 82 y presión arterial de 130/84 sin ningún otro hallazgo (▶ **Figs. 1 y 2**).

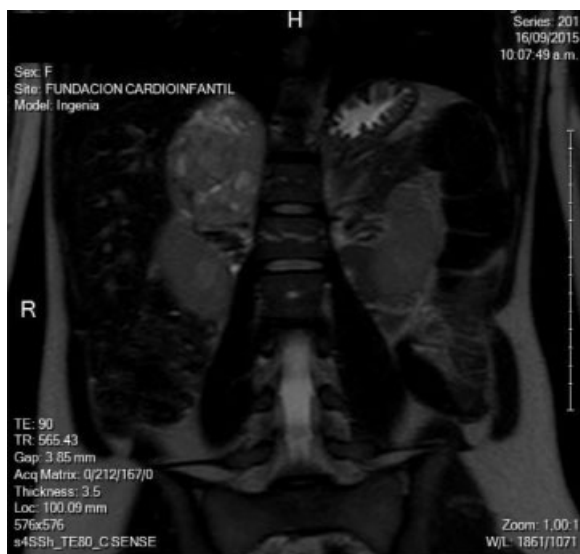


Fig. 1 Resonancia 1.

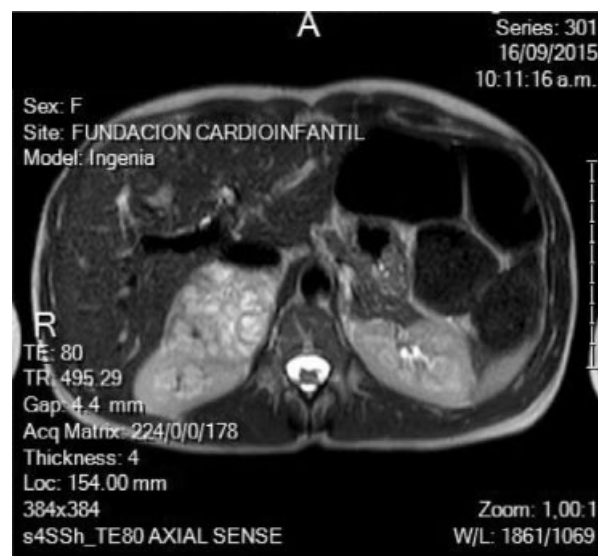


Fig. 2 Resonancia 2.

DOI <https://doi.org/10.1016/j.juroco.2016.03.004>.
ISSN 0120-789X.
e ISSN 2027-0119.

Copyright © 2018, Sociedad Colombiana de Urología. Publicado por Thieme Revinter Publicações Ltda., Rio de Janeiro, Brazil. Todos los derechos reservados.

License terms

